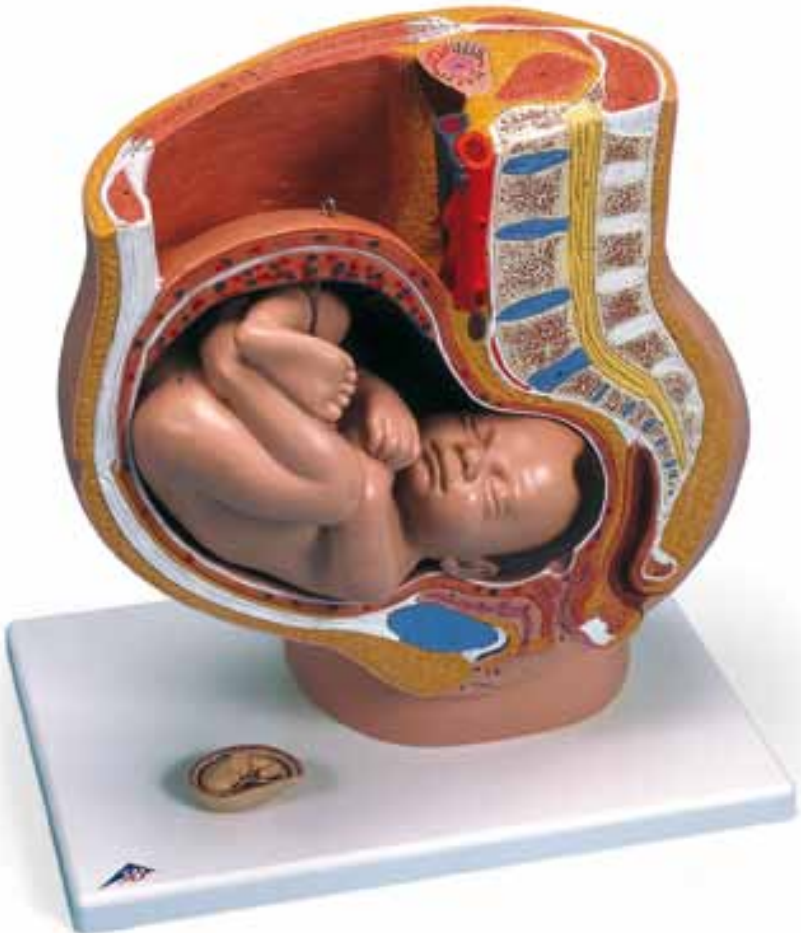




...going one step further



L20

Latin

English

Pregnancy Pelvis

Uterus and Fetus in the 9th month of Pregnancy

- 1 Uterus
- 2 Placenta
- 3 Funiculus umbilicalis
- 4 Ostium uteri
- 5 Vagina
- 6 Labium minus pudendi
- 7 Labium majus pudendi
- 8 Clitoris
- 9 Vesica urinaria
- 10 Urethra
- 11 Discus interpubicus, symphysis pubica
- 12 Rectum
- 12a Musculus sphincter ani internus
- 12b Musculus sphincter ani externus
- 13 Ligamentum anococcygeum
- 14 Os coccygis
- 15 Os sacrum
- 16 Discus intervertebralis
- 17 Medulla spinalis
- 18 Musculus rectus abdominis
- 19a Musculus obliquus externus abdominis
- 19b Musculus obliquus internus abdominis
- 19c Musculus transversus abdominis
- 20 Musculus psoas major
- 21 Musculus quadratus lumborum
- 22 Musculus latissimus dorsi
- 23 Musculus erector spinae
- 24 Ren
- 25 Aorta abdominalis
- 26 Vena cava inferior

- 1 uterus
- 2 placenta
- 3 umbilical cord
- 4 orificium externum uteri
- 5 vagina
- 6 nymphæ, labium minus pudendi
- 7 labium majus pudendi
- 8 clitorus
- 9 urinary bladder
- 10 urethra
- 11 cartilage disc of pubic bone
- 12 rectum
- 12a interior muscle sphincter ani
- 12b exterior muscle sphincter ani
- 13 ligament of the anus coccyx
- 14 coccyx
- 15 os sacrum
- 16 intervertebral disc
- 17 myel (spinal cord)
- 18 muscle rectus abdominis
- 19a muscle obliquus externus abdominis
- 19b muscle obliquus internus abdominis
- 19c muscle transversus abdominis
- 20 great lumbar muscle
- 21 muscle quadratus lumborum
- 22 musculus latissimus dorsi
- 23 erection muscle of the vertebral column
- 24 kidney
- 25 abdominal aorta
- 26 inferior vena cava
- 27 Comparative model:
uterus and embryo in the 3rd month of pregnancy

Schwangerschafts- becken

Uterus mit Foetus im

9. Schwangerschaftsmonat

- 1 Gebärmutter
- 2 Mutterkuchen
- 3 Nabelschnur
- 4 äußerer Muttermund
- 5 Scheide
- 6 kleine Schamlippe
- 7 große Schamlippe
- 8 Kitzler
- 9 Harnblase
- 10 Harnröhre
- 11 Schambeinknorpelplatte
- 12 Mastdarm
- 12a innerer Afterschließmuskel
- 12b äußerer Afterschließmuskel
- 13 Aftersteißbeinband
- 14 Steißbein
- 15 Kreuzbein
- 16 Bandscheibe
- 17 Rückenmark
- 18 gerader Bauschmuskel
- 19a äußerer schräger Bauchmuskel
- 19b innerer schräger Bauchmuskel
- 19c querer Bauchmuskel
- 20 großer Lendenmuskel
- 21 viereckiger Lendenmuskel
- 22 breitester Rückenmuskel
- 23 Wirbelsäulen-Streckmuskel
- 24 Niere
- 25 Bauchschlagader
- 26 untere Hohlvene
- 27 Vergleichsmodell:
Uterus und Embryo im 3. Schwanger-
schaftsmonat

Bassin en Grossesse

Utérus et Foetus en 9ème mois de la Grossesse





3B SCIENTIFIC® PRODUCTS

3B Scientific GmbH

Rudorffweg 8 • 21031 Hamburg • Germany
Tel.: + 49-40-73966-0 • Fax: + 49-40-73966-100
www.3bscientific.com • 3b@3bscientific.com

© Copyright 2005 for instruction manual and design of product:
3B Scientific GmbH, Germany