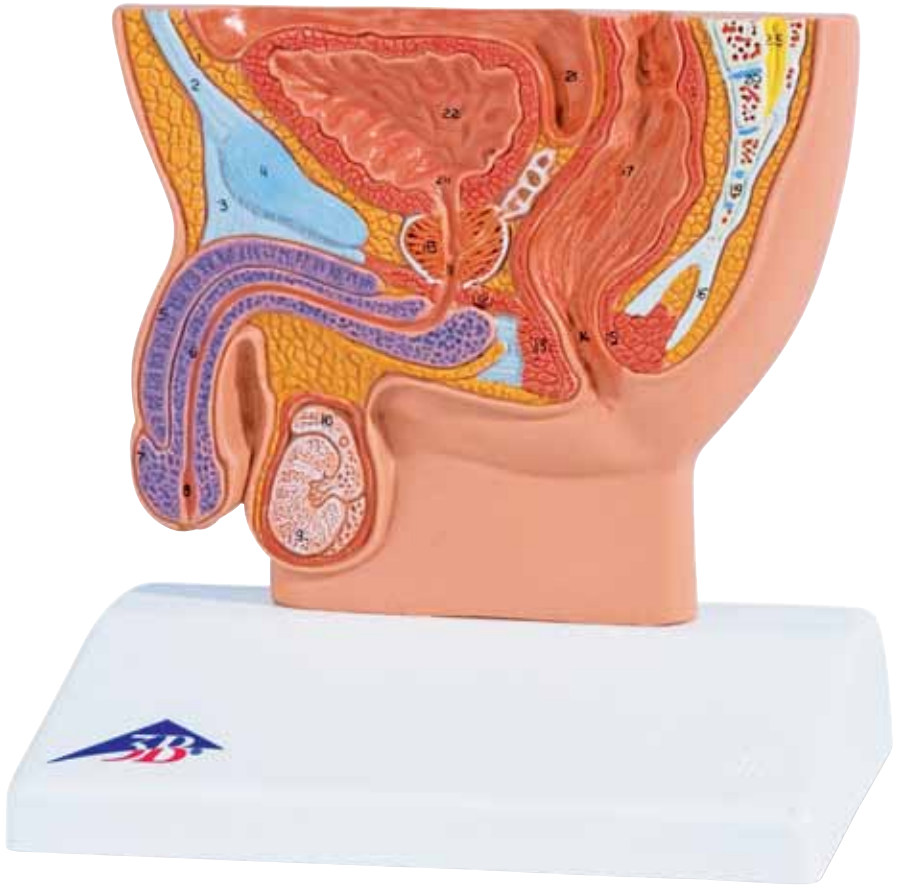




...going one step further




H12

(1000283)

Latin

- 1 Spatium retropubicum
- 2 Linea alba
- 3 Ligamentum fundiforme penis
- 4 Symphysis pubica
- 5 Corpus cavernosum penis
- 6 Corpus spongiosum penis
- 7 Glans penis
- 8 Fossa navicularis urethrae, ostium urethrae externum
- 9 Testis
- 10 Epididymis
- 11 Urethra, pars membranacea
- 12 M. transversus perinei profundus
- 13 M. sphincter ani externus
- 14 Anus
- 15 M. sphincter ani internus
- 16 Ligamentum anococcygeum
- 17 Ampulla recti
- 18 Prostata
- 19 Os coccygeum
- 20 Os sacrum
- 21 Excavatio rectovesicalis
- 22 Vesica urinaria
- 23 Ostium ureteris
- 24 Ostium urethrae internum
- 25 Filum terminale



Male Pelvis, Section


English

- 1 Retropubic space, Retzius´ space
- 2 White line of abdomen/Hunter´ s line
- 3 Fundiform ligament of penis
- 4 Pubic symphysis
- 5 Cavernous body of penis
- 6 Spongy body of male urethra
- 7 Glans of penis
- 8 Navicular fossa of male urethra, external orifice of urethra
- 9 Testicle
- 10 Epidydimis
- 11 Membranous part of urethra
- 12 Deep transverse perineal muscle
- 13 External sphincter muscle of anus
- 14 Anus
- 15 Internal sphincter muscle of anus
- 16 Anococcygeal ligament
- 17 Rectal ampulla
- 18 Prostate gland
- 19 Coccygeal bone
- 20 Sacral bone
- 21 Rectovesical pouch, rectovesical excavation
- 22 Urinary bladder
- 23 Orifice of ureter
- 24 Internal orifice of male urethra
- 25 Terminal filament



Männliches Becken, Schnitt

- 1 Retropubischer Raum, Retzius-Raum
- 2 Weiße Linie der Rektusscheide
- 3 Schlingenband des Gliedes
- 4 Schambeinfuge
- 5 Gliederschwellkörper
- 6 Harnröhrenschwellkörper
- 7 Eichel
- 8 Äußere Harnröhrenöffnung
- 9 Hoden
- 10 Nebenhoden
- 11 Membranöser Teil der Harnröhre
- 12 Tiefer, querverlaufender Damm-Muskel
- 13 Äußerer Afterschließmuskel
- 14 After
- 15 Innerer Afterschließmuskel
- 16 Band zwischen After und Steißbein
- 17 Erweiterter Teil des Mastdarms
- 18 Vorsteherdrüse
- 19 Steißbein
- 20 Kreuzbein
- 21 Bauchfelltasche zwischen Mastdarm und Harnblase
- 22 Harnblase
- 23 Einmündung des Harnleiters
- 24 Innere Harnröhrenmündung
- 25 Endfaden des Rückenmarks




Pelvis Masculina, Corte

Español

- 1 Espacio retropúbico/Espacio de Retzius
- 2 Línea alba/Línea de Hunter
- 3 Ligamento fundiforme (o suspensorio) del pene
- 4 Sínfisis púbica
- 5 Cuerpo cavernoso del pene
- 6 Cuerpo esponjoso del pene
- 7 Glándula del pene
- 8 Fosa navicular uretral, meato uretral externo
- 9 Testículo
- 10 Epidídimo
- 11 Uretra, porción membranosa
- 12 Músculo transverso profundo del perineo
- 13 Músculo esfínter anal externo
- 14 Ano
- 15 Músculo esfínter anal interno
- 16 Ligamento anococcígeo
- 17 Ampolla rectal
- 18 Próstata
- 19 Hueso coccígeo
- 20 Hueso sacro
- 21 Excavación rectovesical
- 22 Vejiga urinaria
- 23 Meato ureteral
- 24 Meato uretral interno
- 25 Filamento terminal



- 1 Espace rétropubien
- 2 Ligne blanche
- 3 Ligament frondiforme du pénis
- 4 Symphyse pubienne
- 5 Corps caverneux du pénis
- 6 Corps spongieux du pénis
- 7 Gland du pénis
- 8 Fosse naviculaire de l'urètre
- 9 Testicule
- 10 Epididyme
- 11 Urètre, partie membraneuse
- 12 M. transverse profond du périnée
- 13 M. sphincter de l'anus externe
- 14 Anus
- 15 M. sphincter de l'anus interne
- 16 Ligament anococcygien
- 17 Ampoule du rectum
- 18 Prostate
- 19 Coccyx
- 20 Sacrum
- 21 Excavation recto-vésicale
- 22 Vessie urinaire
- 23 Orifice de l'urètre
- 24 Orifice interne de l'urètre
- 25 Filament terminal




Pelve masculina, corte

Português

- 1 Espaço retropúbico
- 2 Linha branca do reto abdominal
- 3 Ligamento fundiforme do pênis
- 4 Sínfise púbica
- 5 Corpo cavernoso do pênis
- 6 Corpo cavernoso da uretra
- 7 Glândula peniana
- 8 Orifício externo da uretra
- 9 Testículos
- 10 Epidídimo
- 11 Parte membranosa da uretra
- 12 Músculo do períneo profundo, transversal
- 13 Esfíncter externo do ânus
- 14 Ânus
- 15 Esfíncter interno do ânus
- 16 Ligamento entre o ânus e o cóccix
- 17 Parte ampliada retovesical
- 18 Próstata
- 19 Cóccix
- 20 Sacro
- 21 Bolsa peritoneal entre retovesical e a bexiga
- 22 Bexiga
- 23 Confluência do ureter
- 24 Confluência interior da uretra
- 25 Filamento terminal da medula espinhal



- 1 Area retropubica, spazio di Retzius
- 2 Linea bianca della guaina del retto
- 3 Legamento a cappio del membro
- 4 Sinfisi pubica
- 5 Corpo cavernoso del membro
- 6 Corpo cavernoso dell'uretra
- 7 Glande
- 8 Ostio esterno dell'uretra
- 9 Testicoli
- 10 Epididimo
- 11 Parte membranosa dell'uretra
- 12 Muscolo profondo trasversale del perineo
- 13 Sfintere anale esterno
- 14 Ano
- 15 Sfintere anale interno
- 16 Legamento ano-coccigeo
- 17 Ampolla rettale
- 18 Prostata
- 19 Coccige
- 20 Osso sacro
- 21 Cavo retto-vescicale
- 22 Vescica
- 23 Sbocco dell'uretore
- 24 Meato uretrale interno
- 25 Filo terminale



男性骨盤部断面, 1/2倍大モデル


日本語

- 1 恥骨後隙
- 2 白線
- 3 陰茎わな靱帯
- 4 恥骨結合
- 5 陰茎海綿体
- 6 尿道海綿体
- 7 陰茎龜頭
- 8 尿道舟状窩, 外尿道口
- 9 辜丸
- 10 精巢上体
- 11 尿道の隔膜部
- 12 深会陰横筋
- 13 外肛門括約筋
- 14 肛門
- 15 内肛門括約筋
- 16 肛門尾骨靱帯
- 17 直腸膨大部
- 18 前立腺
- 19 尾骨
- 20 仙骨
- 21 直腸膀胱窩
- 22 膀胱
- 23 尿管口
- 24 内尿道口
- 25 終糸



Мужской таз в разрезе

- 1 Залобковое пространство, пространство Ретциуса
- 2 Белая линия живота
- 3 Прощевидная связка полового члена
- 4 Лонное сочленение
- 5 Пещеристое тело полового члена
- 6 Губчатое тело мужского мочеиспускательного канала
- 7 Головка полового члена
- 8 Ладьевидная ямка мужской уретры, наружное отверстие уретры
- 9 Яичко
- 10 Придаток яичка
- 11 Перепончатая часть уретры
- 12 Глубокая поперечная мышца промежности
- 13 Наружный сфинктер заднего прохода
- 14 Анальное отверстие
- 15 Внутренний сфинктер заднего прохода
- 16 Заднепроходно-копчиковая связка
- 17 Ампула прямой кишки
- 18 Предстательная железа
- 19 Копчик
- 20 Крестец
- 21 Прямокишечно-пузырное углубление
- 22 Мочевой пузырь
- 23 Мочеточниковое отверстие
- 24 Внутреннее отверстие мужской уретры
- 25 Концевая нить



男性骨盆，切面

中文

- 1 耻骨后间隙, Retzius间隙
- 2 腹部白线/亨特线
- 3 阴茎祥状韧带
- 4 耻骨联合
- 5 阴茎海绵体
- 6 尿道海绵体
- 7 阴茎头
- 8 男性尿道舟状窝, 尿道外口
- 9 睾丸
- 10 附睾
- 11 尿道膜部
- 12 会阴深横肌
- 13 肛门外括约肌
- 14 肛门
- 15 肛门内括约肌
- 16 肛尾韧带
- 17 直肠壶腹
- 18 前列腺
- 19 尾骨
- 20 骶骨
- 21 直肠膀胱陷凹
- 22 膀胱
- 23 输尿管口
- 24 男尿道内口
- 25 终丝









3B Scientific

A worldwide group of companies



3B Scientific GmbH

Rudorffweg 8 • 21031 Hamburg • Germany

Tel.: + 49-40-73966-0 • Fax: + 49-40-73966-100

www.3bscientific.com • 3b@3bscientific.com

© Copyright 2013 for instruction manual and design of product:
3B Scientific GmbH, Germany