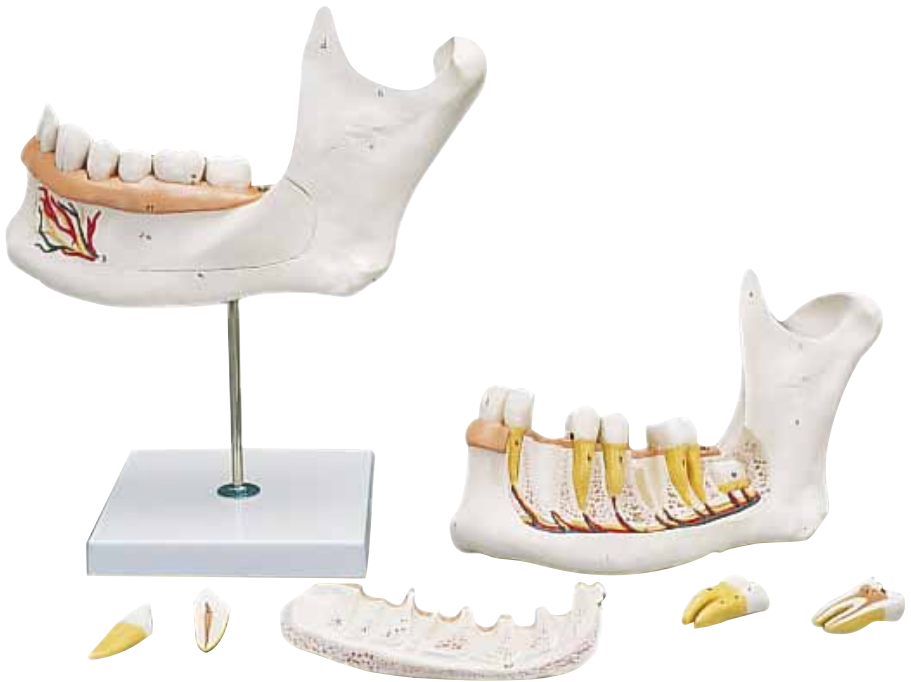



...going one step further



D25

(1000249)

Latin

- 1 Mandibula, dimidium sin.
 - a Corpus mandibulae
 - b Protuberantia mentalis
 - c Ramus mandibulae
 - d Processus coronoideus
 - e Processus condylaris
 - f Foramen mandibulae
 - g Foramen mentale
 - h Incisura mandibulae
 - i Angulus mandibulae
 - k Canalis mandibulae
- 2 A., V. et N. mentalis
- 3 Dens incisivus I
- 4 Dens incisivus II
- 5 Dens caninus
- 6 Dens premolaris I
- 7 Dens premolaris II
- 8 Dens molaris I
 - a Corona dentis
 - b Cervix dentis
 - c Radix dentis
 - d Enamelum
 - e Dentinum
 - f Cementum
 - g Pulpa dentis cum arteriae, venae et nervi
- 9 Dens molaris II
- 10 Dens molaris III
- 11 Gingiva
- 12 N., A. et V. alveolaris inferior



Half Lower Jaw, 3 times full-size, 6-part

English

- 1 Left half of mandible
 - a Body of mandible
 - b Mental protuberance
 - c Ramus of mandible
 - d Coronoid process
 - e Condylar process
 - f Mandibular foramen
 - g Mental foramen
 - h Mandibular notch
 - i Angle of mandible
 - k Mandibular canal
- 2 Mental artery, vein and nerve
- 3 Incisor 1
- 4 Incisor 2
- 5 Canine tooth
- 6 Premolar 1
- 7 Premolar 2
- 8 Molar 1
 - a Crown
 - b Neck
 - c Root
 - d Enamel
 - e Dentine
 - f Cement
 - g Dental pulp with arteries, veins and nerves
- 9 Molar 2
- 10 Molar 3
- 11 Gingiva
- 12 Inferior alveolar nerve, artery and vein



Unterkieferhälfte, 3-fache Größe, 6-teilig

- 1 Linke Unterkieferhälfte
 - a Unterkieferkörper
 - b Kinnvorsprung
 - c Unterkieferast
 - d Kronenfortsatz
 - e Gelenkfortsatz
 - f Unterkieferloch
 - g Kinnloch
 - h Unterkiefereinschnitt
 - i Unterkieferwinkel
 - k Unterkieferkanal
- 2 Kinnschlagader, -vene und -nerv
- 3 Schneidezahn 1
- 4 Schneidezahn 2
- 5 Eckzahn
- 6 Prämolare 1
- 7 Prämolare 2
- 8 Mahlzahn 1
 - a Zahnkrone
 - b Zahnhals
 - c Zahnwurzel
 - d Zahnschmelz
 - e Zahnbein
 - f Zahnzement
 - g Zahnmark mit Schlagadern, Venen und Nerven
- 9 Mahlzahn 2
- 10 Mahlzahn 3
- 11 Zahnfleisch
- 12 Unterkiefernerve, -schlagader und -vene



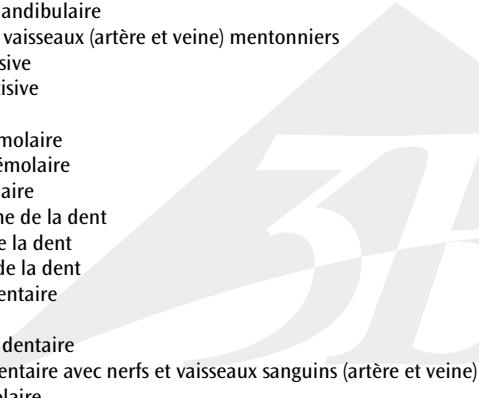
Mitad de la mandíbula inferior, 3 veces su tamaño natural, 6 piezas

Español

- 1 Mitad izquierda de la mandíbula inferior
 - a Mandíbula, cuerpo
 - b Protuberancia mentoniana
 - c Mandíbula, rama
 - d Apófisis coronoides
 - e Apófisis condilar
 - f Orificio mandibular
 - g Orificio mentoniano
 - h Escotadura mandibular
 - i Mandíbula, ángulo
 - k Conducto mandibular
- 2 Arteria mentalis, vena y nervio
- 3 Diente incisivo 1
- 4 Diente incisivo 2
- 5 Diente canino
- 6 Premolar 1
- 7 Premolar 2
- 8 Diente molar 1
 - a Corona del diente
 - b Cuello del diente
 - c Raíz del diente
 - d Esmalte dentario
 - e Dentina
 - f Cemento
 - g Pulpa dental con arteria, vena y nervio
- 9 Diente molar 2
- 10 Diente molar 3
- 11 Encía
- 12 Nervio alveolar inferior, arteria y vena



Hémi-mandibule, agrandie 3 fois, en 6 parties

- 1 Hémi-mandibule gauche
 - a Corps de la mandibule
 - b Protubérance mentonnière
 - c Rameau mandibulaire
 - d Apophyse coronoïde
 - e Processus condyloire
 - f Foramen mandibulaire
 - g Foramen mentonnier
 - h Incisure mandibulaire
 - i Angle mandibulaire
 - k Canal mandibulaire
 - 2 Nerfs et vaisseaux (artère et veine) mentonniers
 - 3 1ère incisive
 - 4 2ème incisive
 - 5 Canine
 - 6 1ère prémolaire
 - 7 2ème prémolaire
 - 8 1ère molaire
 - a Couronne de la dent
 - b Collet de la dent
 - c Racine de la dent
 - d Émail dentaire
 - e Dentine
 - f Cément dentaire
 - g Pulpe dentaire avec nerfs et vaisseaux sanguins (artère et veine)
 - 9 2ème molaire
 - 10 3ème molaire
 - 11 Gencives
 - 12 Nerfs et vaisseaux (artère et veine) alvéolaires inférieurs
- 

Metade inferior da mandíbula, 3 vezes o tamanho natural, 6 partes

Português

- 1 Metade esquerda da mandíbula inferior
 - a Corpo da mandíbula
 - b Protuberância mentoneira
 - c Ramo da mandíbula
 - d Processo coronóide
 - e Processo condilar
 - f Forame mandibular
 - g Forame mentoniano
 - h Chanfradura mandibular
 - i Ângulo da mandíbula
 - k Canal mandibular
- 2 Artéria mental, veia e nervo
- 3 Dente incisivo 1
- 4 Dente incisivo 2
- 5 Canino
- 6 Pré-molar 1
- 7 Pré-molar 2
- 8 Molar 1
 - a Coroa dentária
 - b Colo do dente
 - c Raiz do dente
 - d Esmalte dentário
 - e Dentina
 - f Cimento dentário
 - g Pulpa dentária com artéria, veia e nervo
- 9 Molar 2
- 10 Molar 3
- 11 Gengiva
- 12 Nervos alveolares inferiores, artéria e veia



Metà mandibola, ingrandita 3 volte, in 6 parti

- 1 Metà sinistra della mandibola
 - a Mandibola, corpo
 - b Prominenza del mento
 - c Mandibola, ramo
 - d Processo coronoideo
 - e Processo condiloideo
 - f Foro della mandibola
 - g Foro mentale
 - h Incisura sigmoidea della mandibola
 - i Mandibola, angolo
 - k Canale mandibolare
- 2 Arteria, vena e nervo del mento
- 3 Incisivo 1
- 4 Incisivo 2
- 5 Canino
- 6 Premolare 1
- 7 Premolare 2
- 8 Molare 1
 - a Corona dentaria
 - b Colletto
 - c Radice dentaria
 - d Smalto dentario
 - e Dentina
 - f Cemento dentario
 - g Polpa dentaria con arterie, vene e nervi
- 9 Molare 2
- 10 Molare 3
- 11 Gengiva
- 12 Nervo, arteria e vena mandibolare



下顎，3倍大・6分解モデル

日本語

- 1 下顎左半分
 - a 下顎体
 - b おとがい隆起
 - c 下顎枝
 - d 筋突起
 - e 関節突起
 - f 下顎孔
 - g おとがい孔
 - h 下顎切痕
 - i 下顎角
 - k 下顎管
- 2 おとがい動脈・静脈，おとがい神経
- 3 中切歯
- 4 側切歯
- 5 犬歯
- 6 第1小臼歯
- 7 第2小臼歯
- 8 第1大臼歯
 - a 歯冠
 - b 歯頸
 - c 歯根
 - d エナメル質
 - e 象牙質
 - f セメント質
 - g 歯髄（静脈，動脈，神経付き）
- 9 第2大臼歯
- 10 智歯
- 11 歯肉
- 12 下歯槽神経，下歯槽動脈・静脈

Половина нижней челюсти, увеличение в 3 раза, 6 частей

- 1 Левая половина нижней челюсти
 - a Тело нижней челюсти
 - b Подбородочный выступ
 - c Ветвь нижней челюсти
 - d Венечный отросток
 - e Мыщелковый отросток
 - f Нижнечелюстное отверстие
 - g Подбородочное отверстие
 - h Нижнечелюстная вырезка
 - i Угол нижней челюсти
 - k Нижнечелюстной канал
- 2 Подбородочная вена, артерия и нерв
- 3 Резец 1
- 4 Резец 2
- 5 Клык
- 6 Премоляр 1
- 7 Премоляр 2
- 8 Моляр 1
 - a Коронка
 - b Шейка
 - c Корень
 - d Эмаль
 - e Дентин
 - f Цемент
 - g Пульпа зуба с артериями, венами и нервами
- 9 Моляр 2
- 10 Моляр 3
- 11 Десна
- 12 Нижний альвеолярный нерв, артерия и вена



- 1 下颌骨左半部份
 - a 下颌体
 - b 颏隆凸
 - c 下颌支
 - d 喙突
 - e 髁突
 - f 下颌孔
 - g 颏孔
 - h 下颌切迹
 - i 下颌角
 - k 下颌管
- 2 颞动脉、静脉和神经
- 3 门齿1
- 4 门齿2
- 5 犬齿
- 6 前白齿1
- 7 前白齿2
- 8 白齿1
 - a 齿冠
 - b 牙颈
 - c 牙根
 - d 牙釉质
 - e 象牙质
 - f 白垩质
 - g 带动脉、静脉和神经的牙髓
- 9 白齿2
- 10 白齿3
- 11 齿龈
- 12 下齿槽神经、动脉和静脉



Yarım Alt Çene, 3x gerçek boyut, 6-parçalı

- 1 Mandibulanın sol yarısı
 - a Mandibula gövdesi
 - b Mental çıkıklık
 - c Mandibulanın ramusu
 - d Koronoid prosesi
 - e Kondil prosesi
 - f Mandibuler foramen
 - g Mental foramen
 - h Mandibuler diş
 - i Mandibula açısı
 - k Mandibuler kanal
- 2 Mental arter, damar ve sinir
- 3 Ön diş 1
- 4 Ön diş 2
- 5 Köpek dişi
- 6 Azı Dişi 1
- 7 Azı Dişi 2
- 8 1. Molar
 - a Kron
 - b Boyun
 - c Kök
 - d Enamel
 - e Dentin
 - f Dolgu maddesi
 - g Arterial Diş Pulpası,Damarlar ve Sinirler
- 9 2. Molar
- 10 3. Molar
- 11 Diş eti
- 12 Inferior alveolar sinir, arter ve damar



3B Scientific

A worldwide group of companies



3B Scientific GmbH

Rudorffweg 8 • 21031 Hamburg • Germany

Tel.: + 49-40-73966-0 • Fax: + 49-40-73966-100

www.3bscientific.com • 3b@3bscientific.com

© Copyright 2006 / 2014 for instruction manual and design of
product: 3B Scientific GmbH, Germany